

- FOGLIO DI RICHIESTA ESAME CITOLOGICO/AGOBIOPTICO
- FOGLIO DI RICHIESTA PER PEZZI OPERATORI
- MODALITA' DI INVIO DEL PEZZO OPERATORIO AL LABORATORIO DI ANATOMIA PATOLOGICA
- ESAME MACROSCOPICO E CAMPIONAMENTO DEL MATERIALE CHIRURGICO DELLA MAMMELLA
 - ALLEGATO 1: MARCATURA DEI MARGINI CHIRURGICI e SEZIONAMENTO DEL PEZZO
 - ALLEGATO 2: CAMPIONAMENTO e STUDIO DEI MARGINI
 - ALLEGATO 3: CAMPIONAMENTO DEI LINFONODI ASCELLARI
 - ALLEGATO 4: PROTOCOLLO DIAGNOSTICO PER IL LINFONODO SENTINELLA
 - ALLEGATO 5: TERAPIA NEOADIUVANTE
- CHECK LIST DIAGNOSI MICROSCOPICA CARCINOMA MAMMARIO INFILTRANTE
- CHECK LIST DIAGNOSI MICROSCOPICA CARCINOMA MAMMARIO IN SITU
- REFERTAZIONE dei FATTORI PROGNOSTICO/PREDITTIVI
- LINFONODO SENTINELLA e LINFONODI ASCELLARI
- REFERTAZIONE MICROSCOPICA POST CHEMIOTERAPIA NEOADIUVANTE o TERAPIA SISTEMICA PRIMARIA (TSP)
- IBRIDAZIONE IN SITU
 - FISH: l'interpretazione dei risultati
 - CISH/SISH: l'interpretazione dei risultati

RM: (data esame.....)

- N° Lesioni: ■ Sede: ■ Dimensioni in mm: ■ Categoria RM:
- Ipotesi diagnostica.....

EVENTUALI ALTRI ESAMI STRUMENTALI (specificare):

EVENTUALI ESAMI CITO/ISTOLOGICI PRECEDENTI

ESAME CITOLOGICO: ■ Categoria (C): C1 (inadeguato) C2(benigno) C3 (dubbio) C4 (sospetto) C5 (maligno)
(indicare N° identificativo C/..... dell' Anatomia Patologica di eseguito il)

ESAME AGOBIOPTICO: ■ Categoria(B): B1 (inadeguato/normale) B2(benigno) B3 (atipia/ dubbio) B4 (sospetto) B5a (in situ) B5b(K invasivo) (indicare gli estremi B/..... dell' Anatomia Patologica di eseguito il)

ESAME ISTOLOGICO: (indicare N° identificativo B/..... dell' Anatomia Patologica di eseguito il) **Tipo di prelievo:** ■Punch ■Nodulesctomia incisionale ■Resezione cuneiforme dei dotti
 ■Nodulesctomia escissionale ■Quadrantectomia ■Asportazione di recidiva su cicatrice
 ■Altro

Allegare la copia di precedenti esami cito-istologici eseguiti presso altra struttura.

Firma leggibile dell'inviante

FOGLIO DI RICHIESTA PER PEZZI OPERATORI

GENERALITA'

1. Dati identificativi del paziente:
 - Cognome e Nome
 - Data e luogo di nascita
 - Sesso
 - Codice fiscale
 - Residenza e recapito telefonico
2. Richiedente (unità operativa, nome e cognome del medico di riferimento, numero di telefono)
3. Data dell'intervento

NOTIZIE CLINICHE SU PATOLOGIE RILEVANTI EXTRAMAMMARIE:.....

ANAMNESI SENOLOGICA: ■ Patologie pregresse ■ Precedenti interventi chirurgici
 ■ Familiarità per tumori mammella ■ Mutazione geni BRCA1 o BRCA2

■ Gravidanza recente o in atto ■ Allattamento in corso ■ Menopausa

■ Assunzione di terapia ormonale sostitutiva (TOS) o anticoncezionale (CO)

NOTIZIE CLINICHE SULLA PATOLOGIA IN ATTO:

CARATTERISTICHE LESIONE: ■ Palpabile ■ Non palpabile ■ Ulcerazione ■ Altro

TERAPIA NEOADIUVANTE: ■ No

 ■ Sì: **Precedente tipizzazione:** ■ ER ■ PgR ■ Ki-67 ■ HER2

Tipo di risposta clinico-strumentale: ■ Completa ■ Parziale ■ Assente

SEDE DELLA LESIONE/I: ■ Mammella destra ■ Mammella sinistra

■ QSE (Q1) - QSI (Q2) - QIE (Q3) - QII (Q4) - Centrale-retroareolare (Q5) ■ Capezzolo

■ QQ intermedi: emitelico superiore – equatoriale interno - emitelico inferiore – equatoriale esterno

■ Prolungamento ascellare ■ Linfonodo ascellare

EVENTUALI ESAMI CITO/ISTOLOGICI PRECEDENTI

ESAME CITOLOGICO: ■ Categoria (C): C1 (inadeguato) C2(benigno) C3 (dubbio) C4 (sospetto) C5 (maligno)
(indicare N° identificativo C/..... dell' Anatomia Patologica di eseguito il)

ESAME AGOBIOPTICO:■ Categoria (B): B1 (inadeguato/normale) B2 (benigno) B3 (atipia/ dubbio) B4 (sospetto) B5a (in situ) B5b (K invasivo) (indicare N° identificativo B/..... dell' Anatomia Patologica di eseguito il)

ESAME ISTOLOGICO: (indicare N° identificativo) B/..... dell' Anatomia Patologica di eseguito il)

Tipo di prelievo: ■ Nodulesctomia incisionale ■ Resezione cuneiforme dei dotti ■ Nodulesctomia escissionale
■ Quadrantectomia ■ Asportazione di recidiva su cicatrice ■ Altro

Allegare la copia di precedenti esami cito-istologici eseguiti presso altra struttura.

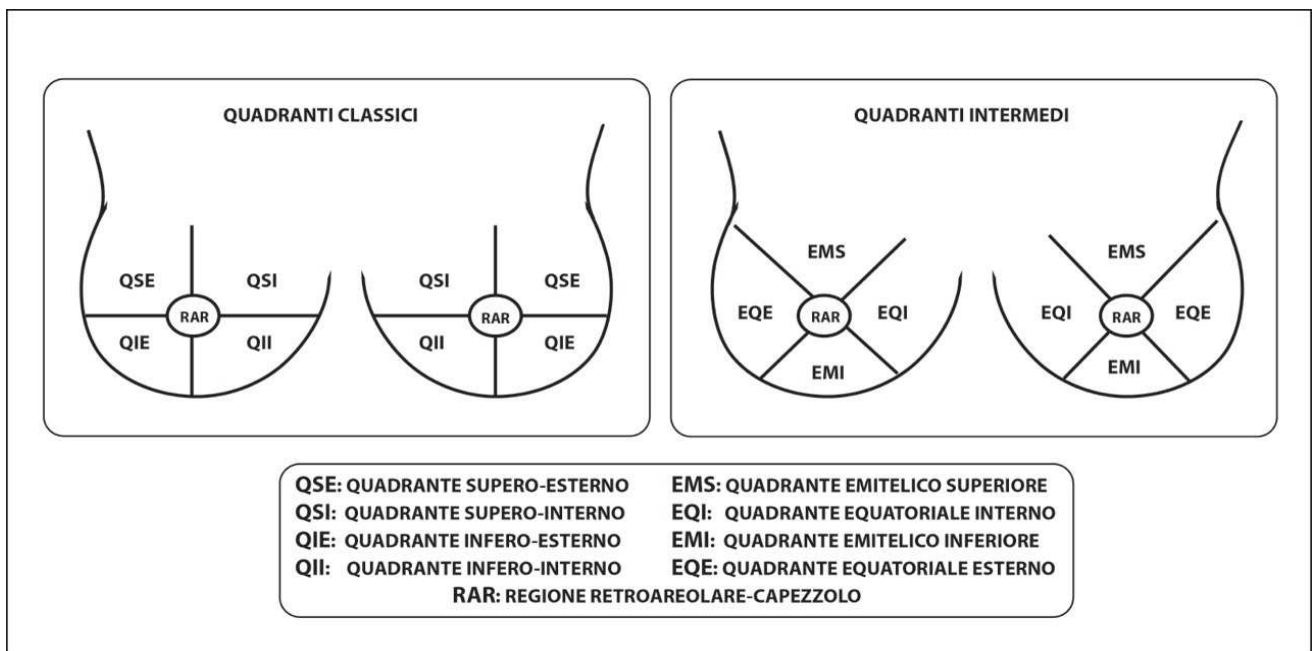
L'intervento (legatura dei vasi arteriosi del pezzo operatorio: inizio ischemia calda) è iniziato alle ore.....

L'asportazione completa del pezzo operatorio (fine ischemia calda/inizio ischemia fredda) è terminata alle ore.....

Dopo l'asportazione, il materiale è stato posto in formalina neutra tamponata al 10% (fine ischemia fredda)/è stato inviato " a fresco" in Anatomia Patologica, ove è giunto alle ore.....

Firma leggibile dell'operatore

Schema su cui rappresentare schematicamente la sede della lesione, il tipo d'intervento e gli eventuali reperi apposti.



Per meglio localizzare la sede della lesione, indicare:

- Ora dell'orologio in corrispondenza del quale si osserva o si proietta la lesione: ore.....
- Distanza dal capezzolo: cm
- Profondità dal piano cutaneo della porzione più superficiale della lesione: mm dalla cute

MODALITA' DI INVIO DEL PEZZO OPERATORIO AL LABORATORIO DI ANATOMIA PATOLOGICA

Per garantire una corretta valutazione dei parametri morfologici, immunofenotipici e molecolari, indispensabili per la definizione del successivo protocollo terapeutico, è necessario che il campione chirurgico sia sottoposto ad un **processo di fissazione immediata, adeguata e completa.**

Per ottenere ciò la condizione ottimale è far sì che il campione chirurgico giunga fresco o in formalina neutra tamponata (pH intorno a 7) al 10%. **nel più breve tempo possibile (massimo entro 30 minuti dalla asportazione)** al Laboratorio di Anatomia Patologica.

Gli operatori coinvolti nella gestione dei tessuti neoplastici devono concordare tutti gli accorgimenti atti a garantirne una fissazione immediata, adeguata e completa, anche attraverso variazioni degli orari in cui vengono effettuati i prelievi e/o gli interventi chirurgici.

Il pezzo operatorio deve pervenire integro (non sezionato) e con gli opportuni reperi (fili di sutura, clips, ecc.) che ne permettano il corretto orientamento.

In particolare, in assenza di cute, è fondamentale che vengano posizionati almeno 3 reperi uno dei quali indicante il capezzolo.

Nel caso in cui il pezzo venga incidentalmente o necessariamente inciso si raccomanda di ricostruirlo con un punto di sutura e di segnalarlo al patologo al fine di consentire una accurata valutazione dello stato dei limiti di sezione chirurgica.

Qualora non sia possibile inviare immediatamente il campione chirurgico al Laboratorio di Anatomia Patologica, esso va posto nel più breve tempo possibile (tassativamente entro 30 minuti dalla asportazione) in adeguato contenitore con quantità sufficiente di formalina neutra tamponata (pH intorno a 7) al 10%. Il campione chirurgico deve essere completamente immerso in una quantità di fissativo idoneo al volume del pezzo stesso. In questi casi, al fine di ottenere un'ideale fissazione del tessuto tumorale, è auspicabile che il chirurgo, d'accordo con l'anatomopatologo, effettui uno o più sezioni parallele, dello spessore massimo di 0,5 cm., dalla fascia al versante cutaneo e passanti per la lesione in modo da permettere una idonea fissazione della neoplasia mantenendo comunque l'integrità del pezzo operatorio al fine di consentire un corretto orientamento ed una accurata valutazione dei margini di sezione chirurgica.

In alternativa alla formalina, il campione chirurgico può essere messo in un contenitore idoneo per il sottovuoto. La conservazione sottovuoto non deve durare più di 24-48 ore, il campione sottovuoto va mantenuto rigorosamente ad una temperatura di 4°C. Il sistema è applicabile a pezzi operatori di qualsiasi dimensione, ma è più funzionale per pezzi operatori di diametro maggiore ai 2 cm. Questa procedura consente di mantenere le caratteristiche originali del tessuto con possibilità di prelievi per tissue banking ed altre finalità scientifiche.

Si raccomanda di allegare alla richiesta copia dei referti radiologici (mammografia, ecografia, RM), citologici e istologici e, se possibile, eventuali radiogrammi refertati del pezzo operatorio con giudizio sulla distanza dai margini.

In caso di lesioni non palpabili allegare sempre i radiogrammi refertati del pezzo operatorio per facilitarne il corretto campionamento.

BIBLIOGRAFIA

1. Wells C.A. Quality assurance guidelines for pathology. In: European guidelines for quality assurance in breast cancer screening and diagnosis, Fourth Edition. 2006; 221-311.
2. Linee guida refertazione citologia mammaria proposte da SIAPEC-IAP. *Pathologica* 2012; 104: 172.
3. Protocol for the examination of specimens from patients with ductal carcinoma in situ (DCIS) of the breast, College of American Pathologist (CAP) 2012.
4. Protocol for the examination of specimens from patients with invasive carcinoma of the breast, College of American Pathologist (CAP) 2012.
5. Documento di consenso del gruppo regionale patologi screening mammografico. Registro Tumori del Veneto, 2012.
6. Protocollo diagnostico terapeutico dello screening per la diagnosi precoce del tumore della mammella della regione Emilia Romagna, 4a Ed, 2012.
7. Requisiti minimi e standard di refertazione per carcinoma della mammella, SIAPEC Piemonte - Rete Oncologica, 2009.
8. Ministero del Lavoro, della Salute e delle Politiche Sociali – Manuale per la sicurezza in sala operatoria: Raccomandazioni e Checklist, Ottobre 2009; 14.
9. Yildiz-Aktas IZ, Dabbs DJ, Bhargava R. The effect of cold ischemic time on the immunohistochemical evaluation of estrogen receptor, progesterone receptor, and HER2 expression in invasive breast carcinoma. *Mod Pathol.* 2012 Aug;25(8):1098-105.
10. Hammond ME, Hayes DF, Dowsett M, et al. American Society of Clinical Oncology/College Of American Pathologists guideline recommendations for immunohistochemical testing of estrogen and progesterone receptors in breast cancer. *J Clin Oncol.* 2010 Jun 1;28(16):2784-2795.
11. Di Novi C, Minniti D, Barbaro S, Zampirolo MG, Cimino A, Bussolati G. Vacuum-based based preservation of surgical specimens: an environmentally-safe step towards a formalin-free hospital. *Sci Total Environ.* 2010 Jul 15;408(16):3092-5.
12. Bussolati G, Chiusa L, Cimino A, D'Armento G. Tissue transfer to pathology labs: under vacuum is the safe alternative to formalin. *Virchows Arch.* 2008 Feb;452(2):229-31.

ESAME MACROSCOPICO E CAMPIONAMENTO DEL MATERIALE CHIRURGICO DELLA MAMMELLA

L'obiettivo fondamentale dell'esame macroscopico e del campionamento dei pezzi chirurgici mammari è l'identificazione e il conseguente esame istologico della lesione clinica o radiologica per la quale la paziente è giunta a intervento.

Entrambi costituiscono una tappa essenziale del referto istopatologico: un'analisi macroscopica non corretta e un campionamento errato o deficitario possono condizionare in modo cruciale la diagnosi finale, con inevitabili e potenzialmente gravi ripercussioni di ordine prognostico e terapeutico, oltre che medico-legale.

Altamente raccomandabile pertanto che tali fasi siano affidate a personale Medico dedicato o svolte sotto la supervisione di un Patologo con consolidata esperienza senologica.

ESAME MACROSCOPICO

L'esame macroscopico deve produrre una descrizione, il più possibile dettagliata, del campione chirurgico pervenuto e delle modalità con cui viene campionato.

Si compone di:

A - Esame "esterno"

Deve fornire i seguenti dati:

- le tre dimensioni del pezzo operatorio inviato
- le due dimensioni della cute quando compresa nell'exeresi (specificando l'eventuale presenza del capezzolo)
- il peso (opzionale)
- la presenza di reperi chirurgici per l'orientamento
- la consistenza, ovvero la presenza di nodularità palpabili
-

B - Marcatura dei margini chirurgici con inchiostro di china o tempere acriliche

I margini di resezione dei campioni da chirurgia conservativa andranno marcati con inchiostro di china o tempere di diversi colori per una loro successiva corretta identificazione e valutazione istologica (vedi **Allegato 1**).

Per i campioni da mastectomia, la marcatura può essere utile in caso di vicinanza macroscopica della lesione al margine profondo (ad es. fascia, muscolo pettorale) o alla cute (nei casi di mastectomia senza asportazione della cute sovrastante la lesione).

C - Sezionamento

Va eseguito il più precocemente possibile dal momento della ricezione in Anatomia Patologica (sia che il campione arrivi a fresco, sia che arrivi in formalina o sottovuoto). I pezzi vanno sezionati ed immediatamente immersi in formalina neutra tamponata (pH intorno a 7) al 10% per consentire un'adeguata penetrazione del fissativo, senza alterarne la forma o pregiudicarne l'orientamento (vedi **Allegato 1**). La fissazione deve essere effettuata in formalina per un tempo non inferiore alle 24 ore per qualsiasi campione chirurgico.

Il Patologo esaminerà poi macroscopicamente ogni sezione per valutare la presenza di lesioni e le caratteristiche del tessuto. In particolare, andranno annotate nella descrizione:

- numero, dimensioni e sede (nei vari quadranti in caso di mastectomia o in relazione ai margini in caso di chirurgia conservativa) delle lesioni individuate
- distanza della lesione da cute e margine profondo (fascia o muscolo pettorale in caso di mastectomia) o dal margine di exeresi più vicino (in caso di chirurgia conservativa) **opzionale**
- aspetto della/e lesione/i: consistenza, colore, margini, eventuale riscontro macroscopico di necrosi, emorragia, calcificazioni
- nel caso di pregressa procedura agobiottica va possibilmente identificato e descritto il sito biottico
- utile, quando possibile, fotografare ogni sezione e le relative lesioni

D - Esame radiologico del materiale chirurgico

Qualora il campione sia di dimensioni tali da non poter essere incluso in toto, è raccomandabile (in particolare, per lesioni non palpabili/calcificazioni) eseguire o avere a disposizione i radiogrammi delle singole macrosezioni, onde poter campionare selettivamente le aree corrispondenti alle anomalie radiologiche. Alternativamente, per lesioni non palpabili/calcificazioni, è raccomandabile che il pezzo giunga posizionato su griglia radiologica, con radiogramma accluso, per poter effettuare i prelievi in corrispondenza delle aree di interesse radiologico.

CAMPIONAMENTO

Il campionamento per l'esame istologico può essere eseguito a fresco oppure dopo fissazione in formalina.

La tecnica di campionamento e il numero di prelievi/inclusioni necessari nel singolo caso varieranno necessariamente in funzione:

- Dimensioni del pezzo chirurgico
- Estensione e caratteristiche clinico-radiologiche della lesione: neoplasia palpabile (opacità, addensamento, distorsione) vs neoplasia non palpabile/calcificazioni

E' indispensabile che, a prescindere dalle variabili intrinseche in ogni procedura di campionamento, vengano raggiunti come obiettivi minimi assoluti:

- un'accurata misura del diametro massimo della lesione

- un dettagliato esame dello stato dei margini di sezione chirurgica e - quando possibile - la distanza microscopica della lesione da essi.

Presupposto necessario per il raggiungimento di tali obiettivi è che il campione chirurgico in esame sia unico, integro (non tagliato) o comunque ricostruibile e ben orientabile mediante reperi. E' evidente che in presenza di campioni multipli o di campione singolo giunto già sezionato e non ricostruibile, lo studio dei margini potrà risultare inaccurato o talora impossibile; allo stesso modo le dimensioni patologiche (pT) e la uni o plurifocalità ad es. di un carcinoma invasivo non potranno essere definite accuratamente (per es. tumore presente in più di 1 campione).

A - Considerazioni generali

- Per campioni di dimensioni contenute (indicativamente fino a 5-7 cm di asse maggiore) o in presenza di lesioni non palpabili/non visibili macroscopicamente (ad es. calcificazioni) è preferibile l'inclusione totale in blocchi ordinari mediante prelievi sequenziali o, alternativamente, in "large blocks" (macrosezioni) (vedi **Allegato 2**)
- Per campioni di maggiori dimensioni, vedi paragrafo successivo (raccomandazioni specifiche)
- I margini chirurgici possono essere campionati e valutati con varie modalità (vedi **Allegato 2**):
 - Prelievi perpendicolari in blocchi ordinari
 - Prelievi perpendicolari in "large blocks" (macrosezioni)
 - Prelievi "shaved" (peeling)
 - Biopsie separate della cavità chirurgica/letto chirurgico
- In caso di lesioni multiple macroscopicamente sospette, ciascuna di esse andrà campionata; buona norma campionare anche il tessuto apparentemente sano interposto per verificare istologicamente che le lesioni siano effettivamente separate.
- Quando presente, il capezzolo deve essere incluso in toto in due o più frammenti mediante taglio/i longitudinale/i, perpendicolare/i alla cute, più il prelievo di una "rondella" del tessuto alla base del capezzolo, mediante due sezioni parallele al piano cutaneo, che consentiranno di valutare la regione dei dotti galattofori.
- Campionamento dei linfonodi ascellari: tutti i linfonodi devono essere prelevati e inclusi in toto per esame istologico. Il loro campionamento ottimale è descritto nell'**Allegato 3**.

B - Raccomandazioni specifiche in relazione ai differenti tipi di campione chirurgico

- Nodulesctomie/Biopsie chirurgiche “diagnostiche”

- Escissioni Terapeutiche/Quadrantectomie (Chirurgia mammaria conservativa)

- Come già indicato (vedi sopra), quando le dimensioni del pezzo asportato lo consentono o in presenza di lesioni non palpabili/non visibili macroscopicamente (ad es. calcificazioni) **la procedura ottimale è l'inclusione in toto** in blocchi ordinari sequenziali o in “large blocks” (macrosezioni). In caso di campionamento sequenziale in blocchi ordinari l'estensione della lesione viene definita moltiplicando il numero di livelli consecutivi che la comprendono per lo spessore dei livelli.

Qualora ciò non sia possibile, è altamente raccomandabile eseguire una **radiografia del pezzo** e/o delle fette macro ottenute dopo sezionamento ed effettuare un **campionamento selettivo delle aree corrispondenti alle anomalie mammografiche**. Per una corretta ricostruzione spaziale della lesione e valutazione della sua estensione, è opportuno che il campionamento delle aree selezionate sia comunque condotto con tecnica in blocchi ordinari sequenziali o in “large blocks” (macrosezioni).

Nei casi con diagnosi preoperatoria di DCIS o con sospetto di DCIS (calcificazioni) – in cui le dimensioni radiologiche spesso “sottostimano” la reale estensione della lesione – è opportuno che il campionamento comprenda le estremità (ad es. prossimale e distale) del target radiologico ma anche il tessuto apparentemente sano circostante; per un'utile correlazione radio-istologica i siti di campionamento potranno essere riportati sulla lastra mediante pennarello o altri marker. Per quanto concerne la valutazione dei margini di exeresi, il campionamento dovrà necessariamente comprendere il punto di minor distanza tra anomalia mammografica e margine di resezione. Sono altresì indicati ulteriori campionamenti mirati delle rimanenti superfici di exeresi. In caso di mancato riscontro delle microcalcificazioni al momento dell'esame microscopico, i blocchi paraffinati potranno essere radiografati per confermare la presenza del target radiologico e allestire nuove sezioni a livelli più profondi.

- In caso di lesioni non palpabili/non visibili macroscopicamente (in particolare, DCIS) qualora il campionamento sia effettuato con tecnica **non sequenziale** o senza macrosezioni, la valutazione dell'estensione tumorale potrà essere solo approssimativa, tenendo conto del numero di blocchi/inclusioni coinvolti.
- In caso di lesioni palpabili o visibili macroscopicamente, il campionamento potrà essere mirato ed effettuato mediante prelievi in blocchi radiali (“radial block”) secondo i piani ortogonali dello spazio (superiore-inferiore, mediale-laterale, superficiale-profondo). In caso di piccole escissioni sarà possibile comprendere la lesione e i margini di resezione in un'unica inclusione; per interventi più ampi sarà necessario utilizzare più inclusioni, campionando separatamente i vari margini. Per ogni neoplasia mammaria, quando le dimensioni lo consentono, vanno ottenute almeno 3 inclusioni, comprendendo in alcuni prelievi l'interfaccia con il parenchima non neoplastico.
- Se vengono inviati più pezzi chirurgici separati, le dimensioni reali della/e lesione/i potranno essere ricostruite solo se i pezzi sono tra loro orientati reciprocamente. In ogni caso, è buona norma misurare la/e lesione/i in ogni pezzo giunto separato.
- In caso di interventi conservativi post-agobiopsia o post-biopsia chirurgica diagnostica, qualora non si proceda all'inclusione totale, è indispensabile campionare in modo mirato (preferibilmente sempre con tecnica in blocchi ordinari sequenziali o macrosezioni) la zona del pregresso sito biotico ed il tessuto circostante. Ulteriori prelievi andranno effettuati sul parenchima a distanza e sui margini di escissione.

- Allargamenti (Ri-escissioni)

- Il pezzo chirurgico di un allargamento o ri-escissione per margini positivi, deve essere orientato per permettere la campionatura mirata in relazione al/i margine/i riscontrato/i precedentemente positivo/i ed effettuare lo studio dello stato del/i nuovo/i margine/i della ri-escissione.
- Nel caso si rilevi ancora tumore nel tessuto dell'allargamento la ricostruzione delle reali dimensioni della lesione è difficile. Tuttavia, a tal fine è buona norma campionare separatamente il tessuto adiacente alla

cavità chirurgica dell'escissione precedente e quello a distanza dalla cavità. In tal modo sarà possibile almeno una ricostruzione parziale delle dimensioni e si potrà valutare se si tratta di lesione singola o multifocale.

- Mastectomia

- Ogni lesione neoplastica, quando le dimensioni lo consentono, va campionata con almeno 3 inclusioni, comprendendo in alcuni prelievi l'interfaccia con il parenchima non neoplastico. Eventuali rapporti del tumore con cute, capezzolo e fascia/muscolo pettorale vanno valutati mediante prelievi mirati. Devono essere inoltre prelevate tutte le lesioni macroscopicamente sospette, specificandone la topografia. Buona norma effettuare alcuni prelievi random, su ogni quadrante, anche in caso di tessuto apparentemente indenne.
- Come per gli interventi conservativi di grandi dimensioni (vedi sopra), in caso di mastectomie effettuate per lesioni non palpabili/non visibili (in genere DCIS) si raccomanda il campionamento selettivo delle aree corrispondenti alle anomalie mammografiche (in genere calcificazioni) rilevate ai radiogrammi delle fette da sezionamento macroscopico. Qualora ciò non sia possibile, è indispensabile avere a disposizione almeno i referti delle precedenti indagini radiologiche, sulla scorta dei quali potranno essere selezionate le zone topografiche su cui concentrare il campionamento.
- In caso di vicinanza macroscopica della lesione al margine profondo (ad es. fascia/muscolo pettorale) o superficiale (versante cutaneo nei casi di mastectomia senza asportazione della cute sovrastante la lesione è consigliabile marcare e campionare tali margini.

- Margine areolare nella mastectomia "Nipple Sparing"

Per l'esame istologico del parenchima retroareolare (intraoperatorio e/o definitivo), è necessario che il chirurgo invii separatamente il frammento discoidale prelevato direttamente dal pezzo operatorio. Tale frammento (di spessore 0,5 - 1 cm) va marcato sul versante verso il capezzolo ("*vero margine*") con filo-repere o con clip metallica. L'esame del parenchima retroareolare può essere eseguito durante l'intervento chirurgico come esame intraoperatorio (biopsia intraoperatoria al congelatore) oppure successivamente all'intervento chirurgico come esame definitivo.

Il frammento discoidale retroareolare, in genere unico, viene misurato (diametro massimo e spessore) ed il versante verso il capezzolo ("*vero margine*") **deve essere** chinato.

L'esame istopatologico può essere eseguito mediante:

- sezioni coronali (perpendicolari all'asse del capezzolo) ottenute sezionando il versante verso la mammella del frammento discoidale "a piatto" (con recupero del "*vero margine*" mediante ulteriori sezioni sino quasi ad esaurimento del frammento).
- sezioni sagittali (parallele all'asse del capezzolo) dal versante verso il capezzolo a quello mammario, l'intero frammento discoidale va sezionato in fette di 3-5 mm di spessore, interamente incluse.

Si possono prevedere 3 sezioni al congelatore a livelli di 200-300 micron e una ulteriore sezione al definitivo del frammento/i precedentemente valutato/i oppure 4 sezioni ogni 200-300 micron per l'esame definitivo.

Esame della mammella

La mammella (senza il disco retroareolare se già inviato per l'esame intraoperatorio al congelatore o inviato a parte qualora non sia stato effettuato l'esame intraoperatorio), viene inviata al Laboratorio di Anatomia Patologica con fili di repere per permetterne l'orientamento: 1 filo nella sede da dove è stato asportato il disco retroareolare, 2 fili verso l'ascella ed un repere in corrispondenza della sede della lesione, nella sua proiezione sulla superficie della ghiandola per valutare i rapporti della lesione con il tessuto sottocutaneo sovrastante, con il piano profondo e con il restante parenchima retroareolare dopo asportazione del disco retroareolare. È importante che la richiesta di esame istologico riporti esattamente la sede (quadrante) della lesione o le sedi in caso di lesioni multiple (eventualmente allegando uno schema-disegno).

* Tratto da "Documento di Consensus sulla Nipple Sparing Mastectomy"

<http://www.senologia.it/rivista/pdf/59/59forum.pdf>

BIBLIOGRAFIA

1. Wells C.A. Quality assurance guidelines for pathology. In: European guidelines for quality assurance in breast cancer screening and diagnosis, Fourth Edition. 2006; 221-311
2. Documento di consenso del gruppo regionale patologi screening mammografico. Registro Tumori del Veneto, 2012
3. Protocollo diagnostico terapeutico dello screening per la diagnosi precoce del tumore della mammella della regione Emilia Romagna, 4a Ed, 2012
4. Requisiti minimi e standard di refertazione per carcinoma della mammella, SIAPEC Piemonte - Rete Oncologica, 2009
5. Protocol for the examination of specimens from patients with ductal carcinoma in situ (DCIS) of the breast, College of American Pathologist (CAP) 2012
6. Protocol for the examination of specimens from patients with invasive carcinoma of the breast, College of American Pathologist (CAP) 2012

ALLEGATO 1: MARCATURA DEI MARGINI CHIRURGICI e SEZIONAMENTO DEL PEZZO

MARCATURA DEI MARGINI CHIRURGICI

Per la marcatura dei margini chirurgici occorre asciugare accuratamente il pezzo con carta assorbente/carta bibula. Successivamente, con un pennello, si distribuisce l'inchiostro di china sulla superficie e si immerge il pezzo (o lo si cosparge) in liquido di Bouin, alternativamente in acido acetico al 10% o in alcool etilico assoluto al fine di fissare definitivamente l'inchiostro. Infine si asciuga di nuovo con carta assorbente per verificare che l'inchiostro rimanga adesivo alla superficie del pezzo operatorio.

Nella tecnica di marcatura dei margini con tempere acriliche si usano colori diversi per i vari margini. Utile standardizzare la marcatura affinché lo stesso colore corrisponda sempre allo stesso margine. I colori si stendono con un pennello coprendo le superfici indicate dai reperi e avendo cura di creare margini netti tra i colori adiacenti.

SEZIONAMENTO DEL PEZZO

Le modalità di taglio possono variare in relazione alle diverse metodologie utilizzabili nel successivo campionamento. In linea generale, per i campioni di piccole-medie dimensioni (da biopsia diagnostica o da chirurgia terapeutica conservativa), il pezzo andrà sezionato con tagli seriati a intervallo di 3-5 mm, condotti perpendicolarmente a uno degli assi spaziali (ad es. mediale-laterale) o parallelamente alla direzione capezzolo-fascia pettorale. I tagli potranno essere sub-completi (mantenendo così inalterato l'orientamento del pezzo) o completi (nel qual caso le sezioni ottenute andranno fissate su supporto di sughero, apponendo etichette scritte a matita con la dicitura dei reperi). Per il sezionamento dei pezzi da mastectomia, la mammella va disposta con il piano profondo rivolto verso l'alto. Si effettuano quindi sezioni parallele in senso medio-laterale a intervallo di 5 mm circa e perpendicolari alla cute, in modo che il taglio interessi il parenchima mammario a tutto spessore, lasciando integra la cute, possibilmente secondo l'asse maggiore della lesione come indicato nei referti strumentali (ecografia, mammografia). Con questo metodo sarà possibile fissare l'intera mammella in un unico contenitore, avendo cura di inserire nei tagli tra una fetta e l'altra pochi fogli di garza che aiuteranno la formalina a penetrare, impedendo alle fette di tessuto di collabire.

ALLEGATO 2: CAMPIONAMENTO e STUDIO DEI MARGINI

Il campionamento può avvenire in **blocchi ordinari perpendicolari, separati e distinti per sezione (livello) sequenziale** di prelievo: ogni sezione/livello può comprendere uno o più blocchi in relazione alle dimensioni del campione. Ciò consente una precisa collocazione topografica del singolo blocco e una ricostruzione per lo meno bidimensionale del campione. Alternativamente, è possibile utilizzare la tecnica in **"large blocks" (macrosezioni)**, che consente di esaminare ampie parti di tessuto, conservando inalterati i rapporti topografici esistenti tra le lesioni e le strutture anatomiche o tra differenti lesioni.

Per quanto concerne i margini di exeresi, entrambe le procedure permettono una loro corretta valutazione, con possibilità di misurare con precisione la distanza microscopica tra superficie di escissione e lesione. Usando la tecnica in "large blocks" si ha il vantaggio di indagare i margini nella loro interezza almeno per il piano preso in studio, di poter definire più agevolmente le dimensioni della lesione (in particolare, DCIS) e di allestire un minor numero di inclusioni.

Ulteriori possibili metodiche per lo studio dei margini sono:

- **Tecnica dei margini shaved (peeling)**: dopo aver marcato i margini con inchiostro di china, si eseguono sezioni parallele/tangenziali al margine e si includono dal lato del margine stesso (lato marcato con inchiostro di china). Questa modalità permette di esaminare tutta la superficie dei margini con un numero di inclusioni minore rispetto alla modalità in blocchi ordinari, ma presenta lo svantaggio di non permettere una reale valutazione del margine in quanto il blocco paraffinato deve comunque essere "sgrossato" prima di ottenere una sezione valutabile e quindi parte del margine viene persa. Inoltre, e soprattutto, con questo metodo non è possibile misurare la distanza tra il margine e la lesione.

ALLEGATO 3: CAMPIONAMENTO DEI LINFONODI ASCELLARI

Al momento dell'esame macroscopico del pezzo chirurgico, andranno ricercati tutti i linfonodi, che potranno essere isolati sia a tessuto fresco che a fissazione avvenuta (in quest'ultimo caso la ricerca è in genere facilitata). Importante cercare di eliminare il più possibile il grasso che circonda il linfonodo, al fine di facilitarne la processazione.

Ogni linfonodo macroscopicamente "negativo" deve essere incluso in toto. Il campionamento deve garantire il riconoscimento di tutte le macrometastasi (> 2 mm). Quindi, quando le dimensioni lo consentono, ciascun linfonodo va sezionato con tagli sottili (mm 2 circa) effettuati lungo l'asse maggiore. Linfonodi di piccole dimensioni possono

essere inclusi in singolo blocco. L'inclusione di più linfonodi o di un linfonodo singolo in più parti deve essere descritta in modo da rendere possibile la ricostruzione del numero reale dei linfonodi all'esame microscopico.

Per i linfonodi macroscopicamente metastatici raccomandabile il prelievo di qualsiasi area sospetta per infiltrazione extralinfonodale.

ALLEGATO 4: PROTOCOLLO DIAGNOSTICO PER IL LINFONODO SENTINELLA

PREMESSA E OBIETTIVI

L'esame intraoperatorio non dovrebbe essere richiesto nel caso in cui sia previsto il trattamento chirurgico in due tempi.

La possibilità di diagnosticare micrometastasi e ITC aumenta con l'aumentare del numero di sezioni esaminate (*Weaver et al. Am J Surg Pathol 2009; 33:1583-1589*) e l'utilizzo routinario o meno della immunoistochimica (IIC) per le citocheratine.

Le "European guidelines for qualità assurance in breast cancer screening and diagnosis" danno le seguenti indicazioni:

- a. *metodo di processazione minimo*: individuazione delle metastasi >2mm;
- b. *metodo di processazione ottimale*: individuazione delle micrometastasi;
- c. *metodo di processazione per l'individuazione delle ITC*: "multistep sectioning" e procedure di immunoistochimica.

METODO DI INVIO

Ogni singolo LS deve essere posto in idoneo contenitore, etichettato ed inviato immediatamente al laboratorio di Anatomia Patologica. Nel caso non fosse possibile, il prelievo va conservato in adeguato quantitativo di formalina neutra tamponata al 10%.

RIDUZIONE MACROSCOPICA

I linfonodi con diametro > 5 mm, vanno sezionati lungo l'asse minore, ad intervalli di circa 1-2 mm, per una più esaustiva valutazione della capsula e del seno marginale (sede preferenziale di ITC), ed inclusi in toto, possibilmente in un'unica biocassetta, avendo l'accortezza di poggiare le superfici di taglio così ottenute, sempre nel medesimo verso (eventualmente anche con l'ausilio di spugnette). Tale materiale deve esser incluso dal tecnico rispettando l'orientamento delle sezioni effettuate dal patologo (*Weaver et al., Modern Pathology 2010;23:S26-S32*).

I LS di diametro < 5 mm vanno tagliati a metà in senso longitudinale e inclusi interamente. Affinché il taglio del linfonodo risulti facilitato, si consiglia di lasciarlo fissare per circa 2 ore, dopo aver eliminato il tessuto adiposo periferico, avendo cura di non lacerare la capsula. E' consigliabile appoggiare su spugnetta le sezioni di linfonodo ottenute.

MODALITÀ DI ESECUZIONE

Sono previste quattro modalità di esame dei linfonodi:

1. *Esame esclusivamente in paraffina*: il LS è fissato in formalina ed incluso in paraffina.
2. *Esame esclusivamente criostatico*: il LS viene esaurito durante l'esame intraoperatorio su sezioni criostatiche.
3. *Esame ibrido*: in parte criostatato ed in parte fissato in formalina ed incluso in paraffina.
4. *Esame mediante analisi molecolare*

1. ESAME ESCLUSIVAMENTE IN PARAFFINA

Ciascun LS deve essere prelevato in maniera indipendente per l'esame microscopico.

Per diagnosticare un LS macroscopicamente metastatico è sufficiente una singola sezione in E&E, senza ricorso al "multistep sectioning" ed all'immunoistochimica.

L'immunoistochimica per le citocheratine è opzionale, secondo quanto indicato dalle linee guida Europee.

Se dall'esame delle sezioni in E&E non si identificano lesioni metastatiche, è consigliabile procedere ad approfondimento IIC con citocheratine ad ampio spettro su almeno 3 sezioni, a diversi livelli di taglio.

L'immunoistochimica per le citocheratine, raramente necessaria per l'identificazione delle macrometastasi, è utile per la diagnosi delle micrometastasi e delle ITC ed è raccomandabile nelle metastasi da carcinomi lobulari potendo talora essere di ausilio anche nell'identificazione di macrometastasi.

Qualora vi siano indicazioni di patologia di altra natura, il linfonodo esce dal protocollo.

2. ESAME ESCLUSIVAMENTE CRIOSTATICO

Valutare il LS macroscopicamente (visivamente e palpatoriamente). La consistenza sostenuta e la variazione del colore della superficie possono essere conseguenza di processi non metastatici (fibrosi o linfomi). Il tessuto adiposo eccedente va rimosso con attenzione, salvaguardando la capsula.

Nei LS di diametro < 3 mm è sconsigliabile l'esame intraoperatorio.

Se si effettua l'esame intraoperatorio, il linfonodo va sezionato con i medesimi protocolli adottati per il materiale incluso in paraffina.

L'esame intraoperatorio, usando sezioni criostatiche e/o esame citologico per apposizione, ha basso rischio di falsi positivi, più frequentemente di falsi negativi, con una sensibilità che varia dal 66% al 100% per l'esame criostatico e dal 65% al 94% per l'esame citologico per apposizione. La scelta di una delle due metodiche dipende dalle preferenze e dall'esperienza di ogni singolo centro.

La sensibilità e il valore predittivo positivo dell'esame intraoperatorio del LS possono essere incrementati da tecniche speciali quali l'immunoistochimica rapida per le citocheratine.

L'immunoistochimica rapida è una tecnica utile nei casi di carcinoma lobulare invasivo, consente una migliore e più esatta valutazione delle dimensioni del deposito metastatico e quindi della classificazione di ITC, micrometastasi o macrometastasi.

3. ESAME IBRIDO

In parte criostatico ed in parte su tessuto in paraffina: il LS, giunto al laboratorio di Anatomia Patologica immediatamente dopo l'asportazione e non fissato, è sezionato seguendo le procedure descritte, e congelato in toto. Al termine dell'esame intraoperatorio il tessuto linfonodale rimanente viene fissato in formalina neutra tamponata al 10%, incluso in paraffina ed esaminato secondo le modalità descritte.

Va inoltre formalizzato che seguirà la diagnosi definitiva al completamento delle procedure.

Se il LS è positivo per metastasi al criostato è sufficiente un solo preparato in E&E all'esame definitivo.

4. ANALISI MOLECOLARE

Per i centri attrezzati ad eseguire questa tipologia di esame, vanno seguite le raccomandazioni procedurali della casa produttrice.

One-step nucleic acid amplification (OSNA®) è la tecnica molecolare di elezione, ha un elevato livello di accuratezza diagnostica ed è eseguito intraoperatoriamente.

La valutazione del tessuto linfonodale con metodica molecolare esclude la valutazione istologica comparativa.

Si raccomanda di effettuare un esame citologico per apposizione al fine di escludere altre patologie linfonodali non metastatiche.

ALLEGATO 5: TERAPIA NEOADIUVANTE

VALUTAZIONE MACROSCOPICA E CAMPIONAMENTO

L'identificazione di una neoplasia dopo terapia neoadiuvante può essere assai difficoltosa qualora vi sia una risposta clinico-strumentale completa al trattamento. Altamente raccomandabile pertanto, prima di iniziare una terapia neoadiuvante, che la lesione in oggetto venga marcata (clip metallica o tatuaggio cutaneo) in modo da renderne possibile la successiva localizzazione. In assenza di marcatura indispensabili i dati radiologici (in particolare RM).

Tenendo in debito conto il tipo di risposta alla terapia, le procedure di esame macroscopico e campionamento non differiscono, nella sostanza, da quelli utilizzati per le comuni quadrantomie/ampie escissioni o mastectomie (vedi sopra).

A) Qualora la neoplasia sia ancora visibile (risposta patologica assente) si procede secondo le indicazioni usuali per lesione maligna.

B) Nei casi di risposta clinico-strumentale parziale il residuo di malattia può apparire nodulare, parzialmente sclerotico, o a focolai multipli che contornano un'area edematosa e/o sclerotica. Alla palpazione i residui neoplastici hanno consistenza soffice.

Vanno descritte, misurate e campionate tutte le lesioni evidenti: se il residuo è inferiore a cm 3 va incluso in toto, se superiore a cm 3 viene consigliato ampio campionamento (possibilmente con inclusione in toto dell'area sospetta). Occorre sempre registrare la distanza dai margini chirurgici di resezione.

C) Nei casi con risposta clinico-strumentale completa l'identificazione del letto tumorale può essere difficoltosa. Di solito non si riconoscono noduli, ma piuttosto un'area a contorni mal definiti, centralmente di aspetto edematoso e/o fibroso. È quindi necessario il campionamento di tutta la zona individuata, previa sua misurazione nelle due dimensioni, con sezioni contigue di 3-5 mm.

In caso di posizionamento di repere va analogamente prelevata tutta l'area adiacente a esso. Utile ricordare che le microcalcificazioni associate alla neoplasia non scompaiono dopo chemioterapia, pertanto anche la radiografia del pezzo operatorio può facilitare il riconoscimento dell'area da campionare. In assenza di repere è altamente raccomandabile effettuare i prelievi con l'ausilio di radiogrammi (calcificazioni) o sulla scorta dei dati RM pre- e post-terapia.

Per lesioni multifocali la procedura del campionamento deve essere eseguita su tutte le aree individuate. In ogni caso vanno prelevati i margini tra lesione residua ed il parenchima adiacente ad essa.

Se presente, campionare la cute sovrastante il letto tumorale in caso di risposta clinico-strumentale completa o sovrastante la neoplasia in caso di risposta patologica assente o risposta clinico-strumentale parziale, effettuando, se possibile, sezioni in continuità con la neoplasia.

CHECK LIST DIAGNOSI MICROSCOPICA CARCINOMA MAMMARIO INFILTRANTE

- **Istotipo** (sec. WHO 2012):
 - **Grado istologico** (sec. Elston et al. 1991): grado #, # differenziato
 - **Mitosi:** #/10 HPF score # (diametro del campo #)
 - **Pleomorfismo nucleare:** score #
 - **Formazione di tubuli:** score #
 - **Invasione vascolare peritumorale** (non evidente, presente):
 - **Invasione vascolare peritumorale massiva** (OPZIONALE):
 - **Invasione perineurale peritumorale** (OPZIONALE):
 - **Focolai multipli di carcinoma invasivo** (focolai distinti separati da parenchima sano):
 - **Carcinoma in situ peritumorale***: (% , istotipo, grado nucleare):
segnalare la presenza di estesa componente intraduttale (quando CDIS >25%)
 - **Presenza o assenza di necrosi** (OPZIONALE) (necrosi assente, necrosi presente centrale tipo comedo; necrosi presente focale):
 - **Carcinoma in situ intratumorale** (OPZIONALE):

 - **Dimensioni microscopiche della componente invasiva:**

 - **Dimensioni totali** (componente invasiva più componente in situ):
 - **Sede:**
 - **Capuzzolo, quadrante sottoareolare, cute e parete toracica:**
 - **Microcalcificazioni** (stromali/endoluminali):
 - **Valutazione microscopica dei margini di resezione con le seguenti definizioni:**
 - 1) **MARGINE POSITIVO** (presenza di china sulla lesione), specificando:

a) di quale margine/i si tratta, b) se si tratta di un focolaio unico o multiplo di invasione, c) la dimensione dell' estensione lineare del coinvolgimento del margine/i espressa in mm d) l' eventuale presenza di componente in situ sul margine

 - 2) **MARGINE/I INDENNE/I DA INVASIONE** (non si osserva china sulla lesione) specificando la misura della distanza della lesione dai margini campionati se a meno di 1 cm (compresa la distanza dall' eventuale componente in situ)

 - **Parenchima esente da neoplasia:**
 - **Staging** (pT sec. TNM 2010 VII edizione):

CHECK LIST DIAGNOSI MICROSCOPICA CARCINOMA MAMMARIO IN SITU

- **Tipo di neoplasia:**
- **Classificazione DIN secondo Tavassoli (OPZIONALE):**
- **Sede:**
- **Istotipo prevalente:**
- **Calcificazioni valutate microscopicamente:**
- **Necrosi:** (necrosi assente, necrosi presente centrale tipo comedo; necrosi presente focale):
- **Estensione massima misurabile microscopicamente:mm**
- **Valutazione microscopica dei margini di resezione con le seguenti definizioni:**

1) **MARGINE POSITIVO** (presenza di china sulla lesione), specificando:

a) di quale margine/i si tratta, b) se si tratta di un focolaio unico o multiplo c) la dimensione dell'estensione lineare del coinvolgimento del margine/i espressa in mm

2) **MARGINE/I INDENNE/I DA INVASIONE** (non si osserva china sulla lesione) specificando la misura della distanza della lesione da tutti i margini campionati se a meno di 1 cm

- **Microinvasione (< = 1 mm):** assente/presente e specificare se sono multipli
- **Grading nucleare (sec. Linee Guida Europee 2006):**
- **Altre lesioni:**

REFERTAZIONE dei FATTORI PROGNOSTICO/PREDITTIVI
determinati con METODICA IMMUNOISTOCHEMICA

Recettori per gli estrogeni (ER) (clone #, ditta #): positivo nel #% delle cellule neoplastiche

Recettori per il progesterone (PgR) (clone #, ditta #): positivo nel #% delle cellule neoplastiche

Ki- 67 (clone #, ditta #): positivo nel # % delle cellule neoplastiche

HER2 oncoproteina (clone #, ditta #):

- Colorazione della membrana cellulare completa ed intensa nel #% (> 10%) delle cellule di carcinoma invasivo (score 3+)
- Colorazione della membrana cellulare completa, di intensità moderata oppure di debole, ma comunque con evidente distribuzione circonferenziale, nel #% (> 10%) delle cellule di carcinoma invasivo (score 2+, segue FISH)
- Colorazione della membrana cellulare incompleta e di debole intensità, presente nel #% (> 10%) delle cellule di carcinoma invasivo (score 1+)
- Assenza di colorazione della membrana cellulare o colorazione della membrana cellulare completa o incompleta in meno del 10% (< 10%) delle cellule di carcinoma invasivo (score 0)

(raccomandazioni AIFA/AIOM-SIAPEC 2010)

La valutazione dei recettori ormonali (ER e PgR) nel carcinoma duttale in situ è opzionale.

LINFONODO SENTINELLA

Linfonodo "sentinella" (esaminato, sec. protocollo SIAPEC-GIPaM, su sezioni in paraffina condotte ad intervalli di 200 microns fino ad esaurimento del materiale incluso ed esame microscopico condotto su 10 sezioni colorate con ematossilina ed eosina e mediante immunocolorazioni (OPZIONALI) [n. #] con anticorpi antipancitocheratina (clone#):

Se si parte dalla riduzione macroscopica del linfonodo con sezioni di 2 mm secondo l'asse maggiore, si otterranno alla fine 10 livelli di taglio. A questo punto si possono raccogliere due sezioni parallele, una per EE e una di riserva "bianca" per eventuali colorazioni di ICC (nei CLI e nei casi dubbi o in caso di inaspettati linfomi). In tutto si avranno 10 E&E, e 10 sezioni bianche e materiale esaurito. Eventualmente, a discrezione, si possono aumentare le "bianche" per ogni livello.

Il referto microscopico dovrebbe comprendere:

- il numero totale dei SN ricevuti e quindi esaminati
- metastasi macroscopica se presente
- il numero di linfonodi con malattia metastatica
- l'entità dell'interessamento metastatico espresso in mm, soprattutto per le micrometastasi, e con le categorie pN del TNM VII edizione 2010.
- Se si osservano diversi foci metastatici all'interno di un linfonodo, dovrebbe essere preso in considerazione il più ampio. Usando le categorie del TNM VII edizione 2010 deve essere usato il suffisso (sn) nel caso che lo stato linfonodale sia stato determinato unicamente sulla base della biopsia del SN (cioè senza dissezione ascellare).
- Esplicitare il protocollo usato e se la positività è stata verificata solo sulla base della E&E o dell'immunohistochimica con anticorpi antipancitocheratina.
- le cellule isolate tumorali, se riscontrate, vanno riportate nel referto, ma non è raccomandata la loro ricerca sistematica.

LINFONODI ASCELLARI

- Numero totale di linfonodi esaminati: #
- Numero di linfonodi metastatici: #
- Estensione extracapsulare: #
- Linfonodi-Staging (pN sec. TNM VII edizione 2010): #

REFERTAZIONE MICROSCOPICA

POST CHEMIOTERAPIA NEOADIUVANTE o TERAPIA SISTEMICA PRIMARIA (TSP)

Sull'agobiopsia che precede il trattamento chemioterapico neoadiuvante o TSP vanno riportati:

1. Numero di frustoli diagnostici
2. Istotipo
3. Grado istologico (se non è possibile, valutare il grado nucleare)
4. Presenza o assenza di invasione vascolare
5. Presenza di carcinoma in situ
6. ER, PgR, Ki-67 ed HER2
7. In presenza di frustoli con cute indicarne l'eventuale infiltrazione, ulcerazione, invasione vascolare dermica

Per il pezzo operatorio post chemioterapia neoadiuvante o terapia sistemica primaria (TSP) la check-list diagnostica microscopica è sovrapponibile a quella per il carcinoma invasivo con le seguenti integrazioni ed indicazioni:

Dimensioni della neoplasia residua

In caso di mancata risposta patologica alla terapia la dimensione della neoplasia ed il quadro istologico risultano pressochè inalterati.

In caso di risposta patologica parziale, le modificazioni istologiche possono essere di grado variabile; la maggior parte dei carcinomi mostra una ridotta cellularità, con nidi di cellule neoplastiche più o meno cellulari sparsi nel contesto del letto tumorale. Spesso gli unici residui neoplastici si possono riscontrare negli spazi linfatici. È importante segnalare quest'ultimo aspetto poiché è associato ad un maggior rischio di recidiva.

Nel caso di una risposta patologica completa il quadro morfologico è caratterizzato da tessuto connettivo edematoso, vascolarizzato, con flogosi cronica ed infiltrato macrofagico. Nei casi più difficili l'uso della colorazione immunistochemica con anticorpi antipancitocheratina è utile per differenziare gli istiociti da eventuali cellule epiteliali maligne residue.

Solitamente le forme di carcinoma in situ appaiono più resistenti alla terapia e quindi focolai possono essere riscontrati anche in assenza di una componente invasiva.

Se sono presenti foci invasivi multipli residui separati da stroma lasso fibro-elastotico o mixoide con eventuale presenza di foci di necrosi, si considerano le dimensioni di tutta l'area interessata dai foci neoplastici residui. Qualora non vi siano focolai residui di carcinoma invasivo l'area di regressione fibrosa deve essere misurata tenendo conto anche dell'eventuale posizionamento dei reperi pre-operatori. L'utilizzo di anticorpi anti-CK può essere utile per confermare l'assenza di tumore residuo e quindi una risposta patologica completa (pCR).

Cellularità della neoplasia residua

E' espressa come percentuale di cellule neoplastiche rispetto al tessuto fibroso e valutata comparando il campione chirurgico post-TSP con le biopsie pre-TSP.

Se le biopsie pre-TSP non fossero disponibili, può essere espressa come percentuale di cellule neoplastiche rispetto al tessuto fibro-mixoide valutata nel campione chirurgico post-TSP.

Per una descrizione dettagliata e per il calcolo della cellularità residua, fare riferimento al sito web

http://www.mdanderson.org/breastcancer_RCB

Stato linfonodale

I linfonodi mostrano in genere ampie aree di fibrosi, associate o meno a focolai di necrosi, e abbondante infiltrato macrofagico. Queste modificazioni istologiche sono da interpretare come la risposta, indotta dalla terapia, da parte della malattia metastatica. Tuttavia la risposta completa della metastasi linfonodale può non lasciare un' evidenza istologica.

Debbono essere descritti e quantificati sia i linfonodi metastatici, sia quelli con aree di fibrosi o focolai di necrosi, sia quelli in cui i due tipi di reperti coesistono. Nei casi in cui non si evidenziano in E&E cellule neoplastiche residue può essere indicato l' utilizzo di anticorpi anti-citocheratine (AE1/AE3 o CAM 5.2) a conferma diagnostica di eventuali micrometastasi o cellule tumorali isolate residue.

Espressione di ER e PgR, Ki67 e stato di HER-2

Non avendo dati scientifici univoci sulla modificazione o meno dell' espressione di ER, PgR, e Ki-67 e sullo stato di HER2 dopo TSP, questi parametri debbono essere determinati nuovamente sulla neoplasia residua presente nel campione chirurgico dopo TSP con risposta parziale (pPR) o senza risposta (pNR).

STADIAZIONE

Il referto anatomopatologico deve essere completato con la stadiazione patologica secondo TNM VII edizione 2010 aggiungendo il prefisso "y" a pT ed a pN.

REFERTO SULLA RISPOSTA TUMORALE

Sono stati pubblicati vari sistemi di grading per valutare la risposta neoplastica alla terapia neoadiuvante o TSP e attualmente non vi è consenso unanime su quale abbia il miglior impatto prognostico.

Di seguito viene proposto il sistema recentemente elaborato da **Pinder** ee al. () che è stato adottato dalle Linee Guida Europee 2012.

Risposta tumorale

1. Risposta tumorale completa suddivisa in:

- i) assenza di carcinoma residuo
- ii) assenza di carcinoma infiltrante residuo, ma presenza di carcinoma in situ.

2. Risposta parziale alla terapia suddivisa in:

- i) minimo residuo neoplastico (< 10% della totale area neoplastica)
- ii) evidenza di risposta alla terapia, ma con residuo neoplastico pari al 10–50% della neoplasia
- iii) residuo neoplastico > 50% del tumore, e presenza di aree di fibrosi, flogosi, macrofagi con emosiderina.

3. Non evidenza di risposta alla terapia.

Risposta a livello linfonodale

- 1. Non evidenza di depositi metastatici e non evidenza di modificazioni a carico del parenchima linfonodale.
- 2. Non evidenza di depositi metastatici ma evidenza di modificazioni (fibrosi, flogosi ecc) che indicano un down-staging legato alla chemioterapia neo-adiuvante.
- 3. Presenza di depositi metastatici associati a modificazioni indicative di risposta parziale alla terapia.
- 4. Presenza di depositi metastatici non associati a modificazioni indicative di risposta parziale alla terapia.

Bibliografia

1. WHO Classification of Tumours of the Breast. Edited by Lakhani SR, Ellis IO, Schnitt SJ, Tan PH, van de Vijver MJ. IARC, Lyon 2012.
2. European Guidelines for Quality Assurance in Breast Cancer Screening Diagnosis. Fourth edition. European Communities 2006.
3. AJCC Cancer Staging Manual. Seventh edition. Springer, New York, 2010.
4. Raccomandazioni AIFA/AIOM-SIAPEC 2010
5. Elston CW, Ellis IO. Pathological prognostic factors in breast cancer. The value of histological grade in breast cancer: experience from a large study with long-term follow-up. *Histopathology* 19:403-410; 1991
6. Pinder SE, Provenzano E, Earl H, Ellis IO. Laboratory handling and histology reporting of breast specimens from patients who have received neoadjuvant chemotherapy. *Histopathology*, 50:409-417; 2007

IBRIDAZIONE IN SITU

SULLA BASE DELLE RACCOMANDAZIONI AIFA/AIOM-SIAPEC 2010

FISH: l'interpretazione dei risultati

Valutare non meno di 20 cellule/campo in almeno 2 campi della componente invasiva identificata sulla sezione in E&E.

I preparati citologici vanno esaminati interamente.

E' opportuno esaminare il preparato allestito con la FISH sulla base della reattività dell'immunoistochimica (IIC).

Non è raro il riscontro di eterogeneità nella iperespressione/amplificazione di HER2 nei tumori mammari. In caso di popolazione neoplastica eterogenea è opportuno riportare la percentuale di cellule in cui il gene risulta amplificato.

Tutti i tumori valutati in prima istanza con ISH e con quota di cellule neoplastiche amplificate pari o inferiore al 10% devono essere ritestati con tecniche di IIC.

PRESENZA DI AMPLIFICAZIONE:

- **ratio HER2/CEP17 ≥ 2**

oppure

- **numero di copie HER2 ≥ 6**

oppure

- **presenza di copie HER2 in clusters**

ASSENZA DI AMPLIFICAZIONE:

- **ratio HER2/CEP17 < 2**

oppure

- **numero di copie HER2 < 6**

Postilla 1: Nei casi con rapporto gene/cromosoma 17 compreso tra 1,8-2,2 e nei casi con numero di copie tra 4 e 6, la conta dovrebbe essere ripetuta dallo stesso o da un secondo osservatore. In alternativa la reazione dovrebbe essere effettuata su altre sezioni o, se disponibile, su una diversa inclusione della neoplasia. Di conseguenza, casi con ratio pari a 2 per numero di geni e numero di CEP17 pari a 2 devono seguire lo stesso percorso.

Postilla 2: Nei casi con aberrante numero di copie di CEP17 (CEP17 >3), ovvero casi che verrebbero identificati come possibili polisomici, sulla base del fatto che la vera polisomia del cromosoma 17 è un evento molto raro e che la presenza di un numero di segnali >3 del centromero del 17 è quasi sempre causata da gain o da amplificazione di tale regione e non da polisemia vera, si raccomanda in questi casi, onde evitare sottostime della amplificazione di HER2, di considerare amplificato il tumore che mostri un valore medio ≥ 6 copie di HER2 per cellula, o copie HER2 in clusters.

CISH/SISH: l'interpretazione dei risultati

Si deve esaminare tutta la sezione a 20x.

Nel caso in cui si rilevi omogeneità di segnale, selezionare almeno 2 campi della neoplasia infiltrante e valutarli ad alto ingrandimento, evitando le aree periferiche della sezione.

I preparati citologici vanno esaminati interamente.

In caso di sicura amplificazione (>10 segnali o clusters) o non amplificazione (1-4 segnali), l'analisi può essere effettuata a 40x.

In presenza di un numero di segnali compreso tra 5 e 10 è opportuno proseguire l'analisi a maggior ingrandimento (63x o 100x) contando almeno 40 cellule.

È opportuno determinare la media dei segnali CEP17 e la media dei segnali HER2 osservati nelle due sezioni consecutive.

E' opportuno esaminare il preparato allestito con la CISH sulla base della reattività dell'IIC.

Nei casi eterogenei si può esprimere il risultato anche come percentuale di cellule amplificate.

Bibliografia

1. Raccomandazioni AIFA/AIOM-SIAPEC 2010

Elenco (aggiornato al 06-06-2013) iscritti al GIPaM

Ambrosini Andrea BOLZANO

Ambrosiani Luciana COMO

Annaratone Laura TORINO

Anselmi Luca SESTRI PONENTE

Arena Vincenzo ROMA

Asunis Anna Maria CAGLIARI

Baiocco Rossana DESENZANO

Baldini Daniela ROMA

Barbareschi Mattia TRENTO

Baron Luigi NAPOLI

Bellisano Giulia CAGLIARI

Bellomi Alberto MANTOVA

Bianchi Simonetta FIRENZE

Bianchini Enzo FERRARA

Bogina Giuseppe VERONA

Bonanno Elena ROMA

Borghi Laura ROVIGO

Brancato Franca RAGUSA

Caliendo Luigi SAVONA

Candiago Elisabetta BERGAMO

Canova Elisa PADOVA

Castellano Isabella TORINO

Castelvetere Marina SAN GIOVANNI ROTONDO

Cattaneo Laura BERGAMO

Carli Franca GENOVA

Cigala Claudia MILANO

Costarelli Leopoldo ROMA

Dante Stefania VICENZA

Del Vecchio Marina ASCOLI PICENO

Doria Morena FIRENZE

Farabi Raffaele TERNI
Farruggio Angelo MONSELICE
Festa Antonella MILANO
Fiaccavento Sergio BRESCIA
Foschini Maria Pia BOLOGNA
Gardini Giorgio REGGIO EMILIA
Gasparin Pierpaola MONSELICE
Gasparri Liliana ALTO VICENTINO
Genesio Leo BASSANO
Gerardi Ernestina RAVENNA
Giardina Elita Carmela BARI
Giardini Roberto CREMONA
Gualco Marina GENOVA
Gullotta Gabriella ROMA
Ingravallo Giuseppe BARI
Laurino Licia TREVISO
Liberati Fabrizio RIETI
Lozupone Antonietta BARI
Lucioni Marco PAVIA
Macciò Tiziana RIETI
Macrì Ettore BELLUNO
Macrì Luigia TORINO
Maggiore Claudia GROSSETO
Maiorano Eugenio BARI
Mangia Annita BARI
Marchiò Caterina TORINO
Marchioro Lorella ALTO VICENTINO
Mariuzzi Laura UDINE
Martellani Fulvia TRIESTE
Megha Tiziana SIENA
Mottolese Marcella ROMA
Mulè Antonino ROMA

Murgia Alma CAGLIARI
Negri Stefan MANTOVA
Ober Elisa TRIESTE
Onnis Daniela CAGLIARI
Orru Sandra CAGLIARI
Orsaria Maria UDINE
Palma Fabiola BARI
Paglierani Milena FIRENZE
Panarelli Marzia TARANTO
Paradiso Beatrice FERRARA
Pastena Maria Irene BARI
Pedriali Massimo FERRARA
Perin Tiziana AVIANO
Perracchio Letizia ROMA
Pertoldi Barbara ALTO VICENTINO
Petroni Stella BARI
Pietribiasi Francesca MONCALIERI
Piubello Quirino VERONA
Poletti Alessandro BASSANO
Popescu Ondina BARI
Pulcini Federica ROMA [Responsabile pagina WEB](#)
Querzoli Patrizia FERRARA
Ravarino Alberto CAGLIARI
Reale Domenico ROVIGO
Reghellin Daniela VICENZA
Rizzo Antonio ROVIGO
Romeo Francesco COSENZA
Rossi Esther Diana ROMA
Roz Elena PALERMO
Sabò Claudio LUCCA
Salvi Sandra GENOVA
Santinelli Alfredo ANCONA

Santini Donatella BOLOGNA

Santoro Angela FOGGIA

Sapino Anna TORINO

Saragoni Luca FORLI'

Scelsi Mario PAVIA

Sebastio Anna TARANTO

Simone Gianni BARI

Sironi Maria CHIAVARI

Spina Donatella SIENA

Stumpo Michela GROSSETO

Tinacci Galliano FIRENZE

Tozzini Silvia PISTOIA

Truglia Maria Caterina PRATO

Truini Mauro GENOVA

Vezzosi Vania FIRENZE

Viberti Laura TORINO

Villani Laura PAVIA

Visonà Alfonso ALTO VICENTINO

Zanconati Fabrizio TRIESTE

Zirillo Maurizio ALTO VICENTINO